



بررسی عملکرد سونوالاستوگرافی در جراحی ضایعات مغزی

سیدعلی احمدی: گروه جراحی مغز و اعصاب، دانشکده پزشکی، دانشگاه علوم پزشکی ایران، تهران، ایران

اسحاق بهرامی: گروه جراحی مغز و اعصاب، دانشکده پزشکی، دانشگاه علوم پزشکی ایران، تهران، ایران

سالار عیوض زاده اردبیلی: گروه جراحی مغز و اعصاب، دانشکده پزشکی، دانشگاه علوم پزشکی ایران، تهران، ایران (* نویسنده مسئول) salar.ea93@gmail.com

چکیده

کلیدواژه‌ها

سونوالاستوگرافی،

جراحی مغز،

تومور مغزی،

تصویر برداری حین عمل

تاریخ دریافت: ۱۴۰۳/۱۲/۱۱

تاریخ چاپ: ۱۴۰۴/۰۶/۱۷

زمینه و هدف: سونوالاستوگرافی (SE) به عنوان یک تکنیک پیشرفته در تصویربرداری فراصوتی شناخته می‌شود که با اندازه‌گیری خاصیت ارتجاعی بافت‌ها می‌تواند در تفکیک بافت‌های سالم و توموری در جراحی مغز کمک کند. هدف این مطالعه ارزیابی نقش SE در بهبود دقت جراحی برداشتن ضایعات مغزی است.

روش کار: این مطالعه بر روی ۱۵ بیمار که جراحی برداشتن تومور مغزی را در بیمارستان رسول اکرم دانشگاه علوم پزشکی ایران انجام داده‌اند، انجام شد. تمامی بیماران قبل از عمل تحت تصویربرداری MRI و CT قرار گرفتند و در طی جراحی از SE و سونوگرافی B-Mode برای تفکیک بافت‌های سالم و توموری استفاده شد.

یافته‌ها: نتایج نشان داد که SE دقت بالایی در تعیین مرزهای تومور در حین جراحی دارد و توانست با موفقیت بافت توموری باقی‌مانده را شناسایی کند. در بیماران با تومورهای مغزی، SE به کاهش نیاز به جراحی مجدد و کاهش بقایای تومور، کمک کرده است.

نتیجه‌گیری: سونوالاستوگرافی به عنوان یک ابزار نوین تصویربرداری حین جراحی می‌تواند به افتراق بافت سالم و پاتولوژیک کمک کرده و سبب بهبود میزان برداشت تومور، کاهش عود ضایعه و پیشگیری از عوارض عصبی شود.

تعارض منافع: گزارش نشده است.

منبع حمایت‌کننده: حامی مالی ندارد.

شیوه استناد به این مقاله:

Ahmadi SA, Bahrami E, Eivazzadeh Ardabili S. The Efficacy of Strain Elastography in Brain Lesion Resection. Razi J Med Sci. 2025(8 Sep);32.103.

Copyright: ©2024 The Author(s); Published by Iran University of Medical Sciences. This is an open-access article distributed under the terms of the CC BY-NC-SA 4.0 (<https://creativecommons.org/licenses/by-nc-sa/4.0/deed.en>).

*انتشار این مقاله به صورت دسترسی آزاد مطابق با CC BY-NC-SA 4.0 صورت گرفته است.



The Efficacy of Strain Elastography in Brain Lesion Resection

Seyed Ali Ahmadi: Department of Neurosurgery, School of Medicine, Iran University of Medical Sciences, Tehran, Iran

Eshagh Bahrami: Department of Neurosurgery, School of Medicine, Iran University of Medical Sciences, Tehran, Iran

Salar Eivazzadeh Ardabili: Department of Neurosurgery, School of Medicine, Iran University of Medical Sciences, Tehran, Iran (*Corresponding Author) salar.ea93@gmail.com

Abstract

Background & Aims: Strain Elastography (SE) is an emerging ultrasound-based imaging technique that allows the real-time assessment of tissue elasticity. By evaluating how tissues deform in response to applied mechanical stress, SE provides surgeons with a dynamic, intraoperative view of tissue consistency, offering critical insights into tumor and healthy tissue differentiation. This capability is particularly vital in neurosurgery, where the challenge of accurately delineating tumor margins is paramount for reducing the risk of residual tumor tissue and preserving healthy brain matter. In brain tumor resections, achieving a complete resection without damaging surrounding healthy tissue is essential, especially in high-grade tumors like glioblastomas, where recurrence rates are high if residual tumor remains. This study investigates using SE in the intraoperative setting to assist neurosurgeons in achieving more precise tumor resections. Specifically, the study evaluates SE's effectiveness in distinguishing between tumor and healthy brain tissues during surgery and its impact on postoperative outcomes, such as the rate of residual tumor tissue and the need for further surgical interventions.

Methods: This study was conducted at Rasoul Akram Hospital of Iran University of Medical Sciences, focusing on 15 patients who underwent brain tumor resections. These patients were selected based on the following inclusion criteria: diagnosed brain tumors requiring surgical resection based on pre-operative MRI and CT scans and consent to the use of SE during their surgical procedures. The types of tumors are low-grade gliomas, high-grade glioblastomas, and metastasis. All patients ranged in age from 13 to 73, with 40% female and 60% male. Before surgery, each patient underwent standard imaging protocols, including MRI with contrast and CT scans. These imaging modalities provided a detailed map of the brain lesions, including tumor location and involvement of critical structures. A multidisciplinary team, including neurosurgeons, neuroradiologists, and neurooncologists, reviewed these pre-operative images to develop a surgical plan to maximize tumor resection while preserving neurological function.

During the surgery, the surgeon evaluated the remaining tumor by examining tissue texture; afterward, the tumor residue was assessed using conventional B-mode ultrasound, followed by SE.

The key aspect of SE is its ability to visualize tissue deformation under stress, allowing surgeons to map out tumor boundaries more accurately. The elasticity contrast between tumor and healthy tissues was measured by applying gentle pressure with the ultrasound probe, causing the tissue to compress. SE captured the resultant deformation and produced a color-coded map indicating areas of differing elasticity. Firmer tissues, indicative of tumor presence, were displayed in cooler colors (blue), while more elastic tissues, corresponding to healthy brain matter, were displayed in warmer colors (red and green). If all assessments indicate a resectable tumor residue, the steps mentioned above are repeated until all the tumor is resected or unresectable residue remains. Following surgery, all patients underwent post-operative MRI within 48 hours to assess the extent of tumor resection and to identify any residual tumor tissue. The primary outcome measure was the correlation between SE findings and post-operative MRI results regarding residual tumor presence, as well as the correlation between the Surgeon's assessment and B-Mode Ultrasonography with each other and post-operative MRI has been calculated. Statistical analyses were performed using SPSS software, with a

Keywords

Strain Elastography,
Brain Tumor,
Neurosurgery,
Intraoperative Imaging

Received: 01/03/2025

Published: 08/09/2025

significance threshold set at $p < 0.05$. The Pearson correlation coefficient was used to evaluate the relationship between SE findings and residual tumor detection on postoperative MRI.

Results: The study's results highlight the effectiveness of Strain Elastography (SE) as a valuable intraoperative tool for brain tumor resections. Out of the 15 patients evaluated, 53.3% (8 patients) achieved complete tumor resections, confirmed through post-operative MRI. SE demonstrated high sensitivity in detecting residual tumor tissue, successfully identifying areas of concern in 6 patients. Post-operative MRI confirmed these findings, illustrating SE's capability to provide accurate intraoperative feedback. SE missed residual tumor tissue in only one case, which underscores its generally strong correlation with post-operative MRI (0.87, $p = 0.0043$). This high correlation suggests that SE can significantly improve the precision of brain tumor resections by enabling surgeons to identify tumor margins more accurately.

The study also revealed a considerable disparity between SE and the other evaluation methods—B-mode ultrasound and surgeon assessment—regarding residual tumor detection. The surgeon's evaluation correlated less with post-operative MRI (0.53), and B-mode ultrasound showed an even weaker correlation (0.47), both falling below statistical significance. These findings emphasize the superior accuracy of SE in providing real-time assessments of brain tissue elasticity, especially in cases of high-grade tumors like glioblastomas, where tissue consistency plays a critical role in distinguishing tumor from healthy tissue. Moreover, the lack of correlation between tumor location and residual detection suggests that SE's accuracy is consistent across different tumor sites.

Analyzing patient demographics, SE's effectiveness remained consistent across various age groups and tumor types, demonstrating that this technology is reliable for a wide range of patients. While glioblastomas and other high-grade tumors present significant surgical challenges, SE's color-coded elasticity mapping proved crucial in differentiating firmer tumor tissues from softer healthy tissues, contributing to more thorough resections.

Conclusion: The study concludes that SE substantially enhances the precision of brain tumor resections by offering real-time, intraoperative insights into tissue elasticity. SE's high correlation with post-operative MRI findings underscores its potential as an essential tool for neurosurgeons, particularly in the resection of high-grade tumors such as glioblastomas. Its ability to differentiate between tumor and healthy brain tissue reduces the risk of residual tumor tissue, which could otherwise lead to tumor recurrence and the need for additional surgeries.

SE outperformed traditional methods such as surgeon assessment and B-mode ultrasound, demonstrating superior sensitivity in identifying residual tumors. These findings suggest that integrating SE into neurosurgical procedures could lead to improved patient outcomes by reducing the incidence of incomplete tumor resections and associated complications.

The study highlights the need for further research to standardize SE protocols and expand their applicability to a broader range of brain lesions. Future research should also focus on larger patient populations and long-term outcomes, including survival rates and recurrence. As SE becomes more accessible, it is expected to play a pivotal role in improving the precision of brain surgeries, ultimately contributing to better patient prognosis.

Conflicts of interest: None

Funding: None

Cite this article as:

Ahmadi SA, Bahrami E, Eivazzadeh Ardabili S. The Efficacy of Strain Elastography in Brain Lesion Resection. *Razi J Med Sci.* 2025(8 Sep);32.103.

Copyright: ©2024 The Author(s); Published by Iran University of Medical Sciences. This is an open-access article distributed under the terms of the CC BY-NC-SA 4.0 (<https://creativecommons.org/licenses/by-nc-sa/4.0/deed.en>).

***This work is published under CC BY-NC-SA 4.0 licence.**

مقدمه

تومورهای مغزی به‌عنوان یکی از پیچیده‌ترین انواع تومورها در بدن انسان شناخته می‌شوند که جراحی آن‌ها نیازمند دقت و مهارت بسیار بالایی است. یکی از چالش‌های بزرگ در جراحی تومورهای مغزی، تشخیص دقیق مرز بین تومور و بافت سالم مغز است. عدم توانایی در تشخیص صحیح این مرزها ممکن است منجر به باقی‌ماندن بخشی از تومور در بدن شود که خطر عود تومور را افزایش می‌دهد. همچنین، برداشت بیش‌ازحد از بافت سالم مغز می‌تواند منجر به آسیب‌های جبران‌ناپذیر به عملکردهای حیاتی مغز شود. در این راستا، تکنیک‌های مختلفی برای کمک به جراحان در تشخیص مرز تومور و بافت سالم توسعه‌یافته است. یکی از این تکنیک‌های نوین، سونوالاستوگرافی است (۱).

سونوالاستوگرافی به‌عنوان یک تکنیک تصویربرداری بر پایه امواج فراصوت (اولتراسوند) شناخته می‌شود که به‌جای ایجاد تصاویر ساختاری از بافت، به ارزیابی خصوصیات مکانیکی و الاستیسیته بافت‌ها می‌پردازد (۲). این روش با اندازه‌گیری تغییرات الاستیسیته در بافت‌های مختلف، می‌تواند به‌طور غیرمستقیم تفاوت بین بافت‌های سالم و تومورال را تشخیص دهد. تفاوت در Stiffness بافت می‌تواند با استفاده از سونوالاستوگرافی به‌خوبی شناسایی شود (۳).

از آنجاییکه جراحی تومورهای مغزی به‌خصوص در تومورهای با درجه بالا نظیر گلیوبلاستوما نیاز به دقت بسیار بالا دارد، روش‌هایی که بتوانند به جراحان در تشخیص دقیق مرزهای تومور کمک کنند، اهمیت بسیار زیادی پیدا می‌کنند (۴). در جراحی گلیوبلاستوما، برداشت ناقص تومور باعث افزایش خطر عود سریع تومور و کاهش عمر بیمار می‌شود. بنابراین، ابزارهای تصویربرداری داخل عمل (intraoperative imaging) که بتوانند به جراحان در ارزیابی مرزهای تومور کمک کنند، می‌توانند نقش بسیار مهمی در بهبود نتایج جراحی ایفا کنند (۳).

در حال حاضر، از تکنیک‌های مختلف تصویربرداری حین عمل مانند سونوگرافی B-Mode و MRI استفاده می‌شود. اگرچه این تکنیک‌ها اطلاعات ساختاری دقیقی از تومور ارائه می‌دهند، اما در تشخیص دقیق

مرز بین تومور و بافت سالم محدودیت‌هایی دارند. سونوگرافی B-Mode قادر است تصاویری از ساختارهای مغزی ارائه دهد، اما توانایی آن در تشخیص تفاوت‌های مکانیکی بین بافت‌های مختلف محدود است (۵). همچنین، استفاده از MRI به‌صورت مداوم در حین عمل جراحی به دلیل پیچیدگی‌ها و هزینه‌های بالا امکان‌پذیر نیست. در این میان، سونوالاستوگرافی به دلیل سادگی استفاده، عدم نیاز به تجهیزات پیچیده و قابلیت ارائه اطلاعات به‌صورت زنده و در لحظه، به‌عنوان یک ابزار مکمل مهم در جراحی‌های مغزی مطرح شده است (۶).

سونوالاستوگرافی با استفاده از امواج فراصوت و اعمال فشار بر بافت‌ها، نقشه‌ای رنگی از الاستیسیته بافت‌های مختلف ایجاد می‌کند (۷). در این نقشه، بافت‌هایی با Stiffness بیشتر که معمولاً نشان‌گر تومور هستند، به رنگ‌های سردتر مانند آبی نمایش داده می‌شوند و بافت‌هایی با Stiffness کمتر که نشان‌گر بافت سالم مغز هستند، به رنگ‌های گرم‌تری مانند قرمز و سبز ظاهر می‌شوند (۸). این ویژگی‌ها به جراح کمک می‌کند تا در لحظه بتواند مرزهای تومور را با دقت بیشتری تشخیص داده و از برداشت اضافی بافت سالم جلوگیری کند (۲،۳).

در یک مطالعه، استفاده از این تکنیک در حین جراحی تومورهای گلیوبلاستوما منجر به افزایش دقت در برداشت تومور و کاهش نیاز به جراحی‌های مجدد شده است. همچنین، سونوالاستوگرافی در مقایسه با سونوگرافی B-Mode و ارزیابی دستی جراح، دقت بالاتری در تشخیص بقایای تومور نشان داده است (۳). هدف از این مقاله، بررسی کارایی سونوالاستوگرافی در رزکسیون تومورهای مغزی و مقایسه آن با روش‌هایی مانند سونوگرافی B-Mode و ارزیابی جراح است. همچنین، این مطالعه به بررسی ارتباط بین یافته‌های سونوالاستوگرافی و نتایج MRI پس از عمل جراحی می‌پردازد تا میزان همبستگی این تکنیک با ابزارهای تصویربرداری پس از عمل را ارزیابی کند.

در نهایت، نتایج این مطالعه می‌تواند نشان‌دهنده پتانسیل بالای سونوالاستوگرافی به‌عنوان یک ابزار کمکی در جراحی‌های مغز باشد که می‌تواند به کاهش خطرات جراحی و بهبود نتایج درمانی بیماران منجر

خیر (لازم به توضیح است که در برخی تومورها به دلیل قرارگیری تومور در مجاورت بافت‌های نوروواسکولار حساس مجاور، امکان رزکسیون کامل تومور وجود ندارد، چرا که این کار باعث آسیب به این عناصر شده و سبب بروز نقص عصبی و یا مرگ و میر در بیماران می‌شود؛ هدف رزکسیون حداکثری و ایمن تومور یا همان maximal safe resection است).

پس از ثبت نظر جراح در جدول داده‌ها، با استفاده از سونوگرافی B-Mode وجود یا عدم وجود باقی‌مانده تومور بررسی می‌شود و سپس این کار به کمک سونوالاتوگرافی انجام می‌شود. در صورتی که بر اساس مجموع شواهد حاصل از نظر جراح و روش‌های سونوگرافی باقی‌مانده تومور وجود نداشت و یا باقی‌مانده تومور قابل رزکسیون نبود، رزکسیون تومور خاتمه می‌یافت و در صورتی که باقی‌مانده قابل رزکسیون وجود داشت، مراحل ذکر شده تکرار می‌شد تا نهایتاً تمام تومور تخلیه شود و یا باقی‌مانده غیرقابل رزکسیون وجود داشته باشد. پس از اتمام جراحی بیمار به واحد مراقبت‌های ویژه منتقل می‌شود و در صورت پایداری همودینامیک و نورولوژیک برای بیمار در ۴۸ ساعت اول پس از عمل، MRI با و بدون کنتراست انجام می‌شود تا وسعت رزکسیون از جهت وجود یا عدم وجود باقی‌مانده تومور مشخص شود.

در این مطالعه از آزمون‌های آماری مختلفی برای تحلیل داده‌ها استفاده شد. آزمون همبستگی پیرسون برای بررسی رابطه بین نتایج سونوالاتوگرافی و نتایج MRI پس از عمل به کار رفت. ضریب همبستگی به‌دست‌آمده از این آزمون نشان‌دهنده ارتباط قوی بین یافته‌های سونوالاتوگرافی و نتایج MRI بود که اهمیت استفاده از این تکنیک را در جراحی‌های مغز تأیید کرد. همچنین، تحلیل‌های آماری نشان داد که سونوالاتوگرافی در مقایسه با B-Mode و ارزیابی جراح، دقت بیشتری در تشخیص بقایای تومور داشت. به‌ویژه در مواردی که تومورهای با درجه بالا نظیر گلیوبلاستوما مورد جراحی قرار گرفتند، سونوالاتوگرافی به‌طور قابل‌توجهی به تشخیص بقایای تومور کمک کرد.

شود. این روش نه تنها می‌تواند دقت جراحی‌ها را افزایش دهد، بلکه با کاهش نیاز به جراحی‌های مجدد و عوارض پس از عمل، به بهبود کیفیت زندگی بیماران نیز کمک کند (۹). به‌ویژه در بیماران مبتلا به تومورهای بدخیم نظیر گلیوبلاستوما، استفاده از سونوالاتوگرافی می‌تواند به کاهش خطر عود تومور و افزایش بقا کمک کند.

روش کار

این مطالعه، به‌منظور ارزیابی اثربخشی سونوالاتوگرافی در رزکسیون تومور مغزی بر روی ۱۵ بیمار مبتلا به تومور مغزی در بیمارستان رسول اکرم دانشگاه علوم پزشکی ایران انجام گرفت. این مطالعه با کد اخلاق IR.IUMS.FMD.REC.1401.176 در کمیته اخلاق پژوهشی دانشگاه علوم پزشکی ایران تأیید شد. تمامی بیماران قبل از ورود به مطالعه فرم رضایت نامه کتبی را امضا کردند. اطلاعات بیماران به صورت محرمانه نگه داری شد و بیماران در هر مرحله از پژوهش امکان انصراف داشتند. این مطالعه مطابق اصول اخلاقی هلسینکی انجام شده است.

پس از مراجعه بیماران به واحد اورژانس یا درمانگاه و تشخیص ضایعه نفوپلاستیک اینتراآگزینال مغز - به کمک روش‌های تصویربرداری پیش از عمل از جمله سی‌تی‌اسکن و ام‌آر‌آی مغز - که نیازمند رزکسیون تومور بود، بیماران در لیست جراحی قرار می‌گرفتند. روش کار و مزایای استفاده از سونوگرافی B-Mode و سونوالاتوگرافی حین عمل به بیمار توضیح داده شد. در صورتی که بیمار رضایت به استفاده از این روش را داشت، کاندید جراحی تومور با کمک سونوگرافی B-Mode و سونوالاتوگرافی حین عمل بود و در غیر این صورت صرفاً عمل جراحی بدون استفاده از روش‌های فوق برای بیمار انجام می‌شد.

در حین جراحی و پس از رزکسیون تمام یا بخشی از تومور، ابتدا جراح با استفاده از روش‌های مرسوم از جمله لمس قوام بافت‌های اطراف و مقایسه آن با بافت تومورال، مشاهده تغییرات ماکروسکوپی از قبیل رنگ و... مشخص می‌کرد که آیا تومور باقی مانده است یا

نشان می‌دهد که سونوالاستوگرافی توانایی شناسایی دقیق تومور و جلوگیری از باقی ماندن بافت تومورال را دارا است.

طبق جدول ۲، در ۶ بیمار، سونوالاستوگرافی توانست مناطق مشکوک به باقی‌ماندن تومور را شناسایی کند که در MRI پس از عمل نیز این یافته‌ها تأیید شدند. این بیماران در حین عمل جراحی توسط جراح با استفاده از سونوالاستوگرافی و سونوگرافی B-Mode ارزیابی شدند و در نهایت، سونوالاستوگرافی به‌عنوان ابزار دقیق‌تری توانست بخش‌هایی از تومور را که ممکن بود در روش‌های پیشین نادیده گرفته شوند، شناسایی کند. این مسئله اهمیت سونوالاستوگرافی را در افزایش دقت جراحی و کاهش احتمال باقی‌ماندن تومور نشان می‌دهد.

در یک مورد از بیماران، سونوالاستوگرافی موفق به تشخیص بقایای تومور نشد و MRI پس از عمل نشان داد که مقداری از تومور همچنان در مغز بیمار باقی‌مانده است. اگرچه این تنها یک مورد بود، اما این مسئله نشان می‌دهد که با وجود دقت بالای سونوالاستوگرافی، هنوز محدودیت‌هایی در شناسایی کامل بقایای تومور وجود دارد که نیاز به تحقیقات

در نهایت، سونوالاستوگرافی در این مطالعه به‌عنوان یک ابزار موثر و کمکی برای بهبود دقت رزکسیون تومورهای مغزی معرفی شد. این روش توانست با ارائه اطلاعات زنده و دقیق از وضعیت الاستیسیته بافت‌ها، به جراحان کمک کند تا تصمیمات بهتری در مورد برداشت یا عدم برداشت تومور بگیرند و خطرات ناشی از باقی‌ماندن بقایای تومور را کاهش دهند.

یافته‌ها

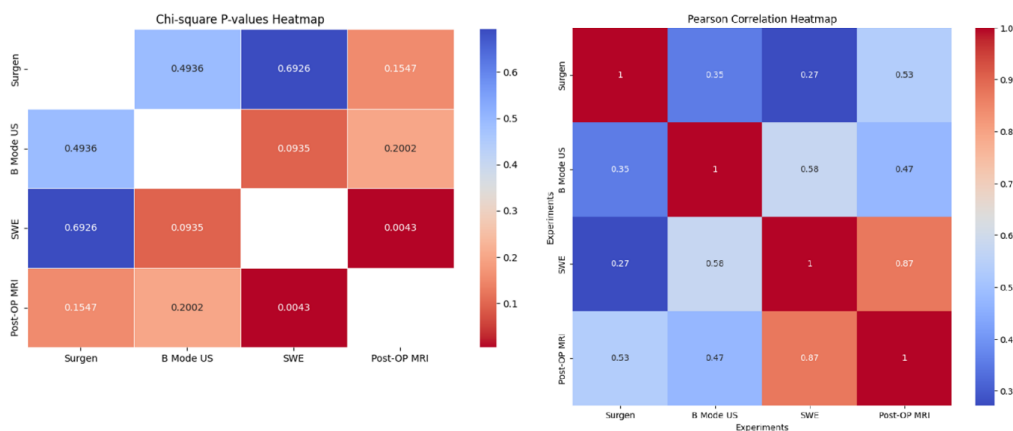
در این مطالعه، ۱۵ بیمار به شرح جدول ۱، مورد ارزیابی قرار گرفت که ۴۰ درصد آن‌ها خانم و ۶۰ درصد آن‌ها مرد بودند و توزیع سنی این افراد بین ۱۳ الی ۷۳ سال می‌باشد. براساس MRI انجام شده بعد از عمل، تومور در ۸ از ۱۵ بیمار، به طور کامل تخلیه شد. این میزان ۵۳.۳ درصدی از رزکسیون کامل تومور نشان می‌دهد که با استفاده از سونوالاستوگرافی توانسته‌ایم به نتایج مطلوبی در رزکسیون کامل تومور دست یابیم. از این ۸ بیمار، تمامی آن‌ها در طی جراحی و با استفاده از سونوالاستوگرافی ارزیابی شدند و جراح توانست با دقت بالایی مرزهای تومور را تشخیص دهد و برداشت کامل انجام دهد. این نتیجه

جدول ۱- شرح وضعیت بیماران براساس سن، جنسیت و نوع تومور

شماره بیمار	سن	جنسیت	نوع تومور
۱	۴۵	مرد	گلیوبلاستوما، گرید ۴
۲	۶۸	مرد	گلیوبلاستوما، گرید ۴
۳	۱۳	زن	پلئومورفیک زانتوآستروسایتوما، گرید ۲
۴	۱۷	زن	استروسایتوما، گرید ۲
۵	۶۷	زن	متاستاز آدنوکارسینوم ریه
۶	۵۲	مرد	الیگودندروگلیومای اناپلاستیک، گرید ۳
۷	۶۳	زن	متاستاز با منشأ ریه
۸	۵۰	زن	الیگودندروگلیومای اناپلاستیک، گرید ۳
۹	۷۳	مرد	متاستاز کارسینوم سلول سنگفرشی
۱۰	۴۳	زن	متاستاز کولون
۱۱	۷۲	مرد	گلیوبلاستوما، گرید ۴
۱۲	۶۸	مرد	گلیوبلاستوما، گرید ۴
۱۳	۶۶	زن	گلیوبلاستوما، گرید ۴
۱۴	۶۲	زن	متاستاز سلول کوچک ریه
۱۵	۶۰	زن	متاستاز آدنوکارسینوم ریه

جدول ۲- نتایج آزمایش برای هر بیمار در ۴ آزمایش مختلف

شماره بیمار	ارزیابی جراح	سونوگرافی B Mode	الاستوگرافی	MRI بعدعمل
۱	بله	بله	بله	بله
۲	بله	بله	بله	بله
۳	بله	خیر	خیر	بله
۴	خیر	بله	بله	بله
۵	خیر	بله	خیر	خیر
۶	خیر	بله	بله	بله
۸	خیر	خیر	بله	بله
۸	خیر	خیر	بله	بله
۹	خیر	خیر	خیر	خیر
۱۰	خیر	خیر	خیر	خیر
۱۱	خیر	خیر	خیر	خیر
۱۲	خیر	خیر	خیر	خیر
۱۳	خیر	خیر	خیر	خیر
۱۴	خیر	خیر	خیر	خیر
۱۵	خیر	خیر	خیر	خیر



شکل ۱ - نتایج P-Value در آزمون آماری Chi2 و همبستگی به روش Pearson بین متغیرهای آزمون

به وضوح نشان می‌دهد که سونوالاستوگرافی می‌تواند یک ابزار قابل اعتماد در جراحی‌های مغزی باشد و می‌تواند اطلاعات دقیقی در مورد بقایای تومور در اختیار جراح قرار دهد.

در مقابل، ارزیابی جراح و استفاده از سونوگرافی B-Mode در تشخیص بقایای تومور دقت کمتری داشتند. ضریب همبستگی بین ارزیابی جراح و MRI پس از عمل ۰.۵۳ بود که نشان‌دهنده یک ارتباط نسبتاً

بیشتر و بهبود در استفاده از این تکنیک را روشن می‌سازد.

نتایج آماری این مطالعه نیز تأییدکننده دقت بالای سونوالاستوگرافی در مقایسه با سایر روش‌ها بود. ضریب همبستگی بین یافته‌های سونوالاستوگرافی و MRI پس از عمل ۰.۸۷ به دست آمد (شکل) که نشان‌دهنده یک همبستگی قوی و معنادار بین این دو روش است ($p = 0.0043$). این ضریب همبستگی بالا

ارزیابی جراح، از دقت و کارایی بالاتری برخوردار است و می‌تواند به‌عنوان یک ابزار استاندارد در جراحی‌های مغزی مورد استفاده قرار گیرد.

بحث

یافته‌های این تحقیق نشان می‌دهد که سونوالاتوگرافی می‌تواند به‌عنوان یک ابزار کارآمد و دقیق در رزکسیون تومورهای مغزی مورد استفاده قرار گیرد. این تکنیک با ارائه اطلاعات Real-Time از وضعیت الاستیسیته بافت‌ها، به جراحان کمک می‌کند تا مرزهای بین تومور و بافت سالم مغز را با دقت بیشتری شناسایی کنند. در مقایسه با روش‌های پیشین مانند اولتراسوند B-Mode و ارزیابی جراح، سونوالاتوگرافی توانست دقت بالاتری در تشخیص بقایای تومور پس از جراحی داشته باشد. ضریب همبستگی بالا بین یافته‌های سونوالاتوگرافی و MRI پس از عمل نشان داد که این تکنیک به‌خوبی می‌تواند به‌عنوان یک ابزار قابل‌اعتماد در کنار روش‌های تصویربرداری مدرن مورد استفاده قرار گیرد.

این نتایج با مطالعات پیشین هم‌راستا است. در مطالعه Cepeda و همکاران ویژگی‌های الاستیک بافت با پاتولوژی هم‌خوانی داشت که این مسئله به تصمیم‌گیری در وسعت برداشت تومور کمک می‌کند (۱)؛ هم‌چنین در مطالعه دیگری از این گروه، مقیاس کمی مورد استفاده برای ارزیابی الاستیسیته بافت تومور و بافت حاشیه‌ای به تعیین مرزهای دقیق‌تر بین تومور و بافت سالم کمک کرد و سبب افزایش برداشت حداکثری تومور بدون آسیب به بافت اطراف شد (۲). در مطالعه Prada و همکاران (۳)، سونوالاتوگرافی در جراحی گلیوما توانست مرز تومور را با دقت بیشتری نسبت به سونوگرافی B-Mode مشخص کند ضمن آنکه توانست بین الاستیسیته تومورهای گلیوما با درجه پایین و بالا تفاوت قائل شود که این امر به جراح در تصمیم‌گیری برای ادامه رزکسیون تومور کمک می‌کند. پژوهش Pepa و همکاران (۴) نشان داد که SE حتی می‌تواند قوام مننژیوم و مرز آن با مغز را پیش‌بینی کند که این مطالعه کاربرد استفاده از

ضعیف بین این دو روش است. این نتیجه به این معناست که ارزیابی جراح، با وجود تجربه و مهارت بالای جراح، همچنان ممکن است در تشخیص بقایای تومور ناکام بماند و نیاز به ابزارهای دقیق‌تری مانند سونوالاتوگرافی وجود دارد.

در مورد سونوگرافی B-Mode نیز ضریب همبستگی ۰.۴۷ به‌دست آمد که حتی از ارزیابی جراح نیز کمتر بود و ارتباط معنی‌داری با نتایج MRI پس از عمل نداشت. این نشان می‌دهد که سونوگرافی B-Mode به تنهایی نمی‌تواند به‌عنوان یک روش مطمئن برای تشخیص بقایای تومور در نظر گرفته شود و استفاده از آن باید همراه با روش‌های پیشرفته‌تری مانند سونوالاتوگرافی باشد. یکی دیگر از یافته‌های مهم این مطالعه، عدم تاثیر محل تومور در دقت تشخیص بقایای تومور بود. نتایج نشان داد که سونوالاتوگرافی در بخش‌های مختلف مغز که مورد ارزیابی قرار گرفت، عملکردی مشابه داشت. تحلیل‌های مربوط به ویژگی‌های دموگرافیک بیماران، از جمله سن و جنسیت، نشان داد که سونوالاتوگرافی در تمامی گروه‌های سنی و جنسیتی عملکرد مشابهی داشت و هیچ تفاوت معنی‌داری در نتایج به‌دست‌آمده بر اساس این ویژگی‌ها مشاهده نشد. این امر نشان می‌دهد که سونوالاتوگرافی به‌عنوان یک ابزار قابل‌اعتماد می‌تواند در انواع مختلف بیماران مورد استفاده قرار گیرد.

به‌طور کلی، یافته‌های این مطالعه نشان می‌دهد که سونوالاتوگرافی به‌عنوان یک روش نوین و دقیق در جراحی‌های مغزی می‌تواند به بهبود دقت جراحی‌ها و کاهش خطرات ناشی از باقی‌ماندن تومور کمک کند. این روش، با ارائه اطلاعات Real-Time از وضعیت الاستیسیته بافت‌ها، به جراحان امکان می‌دهد تا تصمیمات بهتری در مورد ادامه یا توقف جراحی بگیرند و از برداشت بیش‌ازحد بافت سالم جلوگیری کنند. همچنین، استفاده از سونوالاتوگرافی می‌تواند نیاز به جراحی‌های مجدد را کاهش دهد و نتایج درمانی بهتری برای بیماران فراهم آورد. این مطالعه همچنین نشان داد که سونوالاتوگرافی در مقایسه با سایر روش‌های تصویربرداری داخل عمل مانند B-Mode و

نتیجه گیری

به طور کلی، سونو الاستوگرافی یک ابزار نویدبخش در جراحی های مغز است که با بهبود پروتکل های استفاده از آن و تحقیقات بیشتر می تواند به طور گسترده تر در جراحی های مغزی مورد استفاده قرار گیرد و نتایج بهتری را برای بیماران به همراه داشته باشد.

ملاحظات اخلاقی

این مطالعه با کد اخلاق IR.IUMS.FMD.REC.1401.176 در کمیته اخلاق پژوهشی دانشگاه علوم پزشکی ایران تایید شد.

مشارکت نویسندگان

انتخاب بیماران جهت جراحی توسط دکتر سیدعلی احمدی و دکتر اسحاق بهرامی صورت گرفت. جراحی بیماران و پیگیری های قبل و بعد از عمل توسط دکتر سیدعلی احمدی، اسحاق بهرامی و دکتر سالار عیوض زاده انجام شد. گردآوری داده ها و آنالیز آماری توسط دکتر سیدعلی احمدی و دکتر سالار عیوض زاده انجام شد.

References

1. Cepeda S, García-García S, Arrese I, Velasco-Casares M, Sarabia R. Advantages and Limitations of Intraoperative Ultrasound Strain Elastography Applied in Brain Tumor Surgery: A Single-Center Experience. *Operat Neurosurg*. 2022;22(5).
2. Cepeda S, Barrena C, Arrese I, Fernandez-Pérez G, Sarabia R. Intraoperative Ultrasonographic Elastography: A Semi-Quantitative Analysis of Brain Tumor Elasticity Patterns and Peritumoral Region. In: *World Neurosurgery*. 2020.
3. Prada F, Del Bene M, Rampini A, Mattei L, Casali C, Vetrano IG, et al. Intraoperative strain elastosonography in brain tumor surgery. *Operat Neurosurg*. 2019;17(2).
4. Pepa GM Della, Menna G, Stifano V, Pezzullo AM, Auricchio AM, Rapisarda A, et al. Predicting Meningioma Consistency and Brain-Meningioma Interface With Intraoperative sStrain Ultrasound Elastography: a Novel Application to Guide Surgical Strategy. *Neurosurg Focus*. 2020;50(1).
5. Albakr A, Ben-Israel D, Yang R, Kruger A, Alhothali W, Al Towim A, et al. Ultrasound Elastography in Neurosurgery: Current Applications

سونو الاستوگرافی در تومورهای مننژیوم را هم بررسی نمود و می تواند راهنمایی برای استراتژی جراحی باشد. مطالعه Albakr و همکاران (۵) نشان داد که سونو الاستوگرافی به عنوان یک روش سریع و کم هزینه سبب بهبود نتایج جراحی و کاهش عوارض می گردد. در مطالعه Selbekk و همکاران (۶)، استفاده از سونو الاستوگرافی نسبت به سونوگرافی B-Mode سبب افتراق بهتر بین تومور و بافت سالم شد بنابراین تغییر استراتژی از سونوگرافی معمول به الاستوگرافی می تواند سبب بهبود نتایج جراحی شود. مطالعه Alawaji و همکاران (۷) نشان داد که سونو الاستوگرافی به برداشت کامل تومورهای اپیدرموئید مغزی و کاهش میزان عود و نیاز به جراحی مجدد بیماران کمک می کند. مطالعه Chauvet و همکاران (۹) نشان داد که سونو الاستوگرافی می تواند به طور تقریبی تومورهای مختلف را نیز از هم افتراق دهد.

نتایج مطالعه حاضر هم جهت با این مطالعات است و نشان می دهد که SE در طیف وسیعی از بیماران و انواع تومورهای مغزی عملکردی قابل اعتماد دارد و سبب افزایش برداشت حداکثری و ایمن تومور، کاهش آسیب به بافت های مجاور و سالم، پیشگیری از نقایص عصبی و بهبود پیامد شود.

محدودیت ها

با وجود موفقیت های حاصل شده، این مطالعه نیز نشان داد که در یک مورد سونو الاستوگرافی نتوانست بقایای تومور را به درستی شناسایی کند، که نشان دهنده محدودیت های این روش است و نیاز به بهبود و تحقیقات بیشتر را برجسته می کند. با این حال، محدودیت هایی مانند تعداد کم بیماران، استفاده از روش کیفی به علت محدودیت در دستگاه های موجود و انجام مطالعه در یک مرکز منفرد، ضرورت انجام پژوهش های گسترده تر چندمرکزی را نشان می دهد. علاوه بر این، بررسی ارتباط استفاده از SE با پیامدهای طولانی مدت بیماران (مانند بقا و کیفیت زندگی) می تواند در آینده ارزشمند باشد.

and Future Perspectives. *World Neurosurg.* 2023;170.

6. Selbekk T, Brekken R, Indergaard M, Solheim O, Unsgård G. Comparison of contrast in brightness mode and strain ultrasonography of glial brain tumours. *BMC Med Imaging.* 2012;12.

7. Alawaji G, Alhothali W, Albakr A, Amer A, Al-Habib A, Ajlan A. Shear wave elastography for intracranial epidermoid tumors. *Clin Neurol Neurosurg.* 2021;207.

8. Yu J, Guo H, Qiao X, Jiang L, Chen Y, Liu J, et al. Transcranial ultrasound estimation of viscoelasticity and fluidity in brain tumors aided by transcranial shear waves. *Ultrasonics.* 2024;138.

9. Chauvet D, Imbault M, Capelle L, Demene C, Mossad M, Karachi C, et al. In Vivo Measurement of Brain Tumor Elasticity Using Intraoperative Shear Wave Elastography. *Ultraschall in der Medizin.* 2016;37(6).